



Der volldigitale Chairside-Workflow in der Implantologie

# DIGITAL IST EFFIZIENT

Ein Beitrag von Dr. Frederic Hermann, MSc, Zug

Traditionelle implantologische Workflows bedingen bei einfachen Standardindikationen in der funktionellen Zone häufig eine termin- und zeitintensive Vorgehensweise. Dies führt nicht selten zu einer Minimierung der Behandlungseffizienz in puncto Zeitaufwand für die Planung, die Kommunikation mit Patient und Zahntechniker, die Materialkosten und Anzahl der Behandlungstermine und damit der effektiven Stuhlzeit am Patienten. Neue, digitalgestützte Behandlungskonzepte ermöglichen vielfach eine deutliche Vereinfachung der Arbeitsabläufe und resultieren in einer hohen Behandlungseffizienz. Konzepte, die dabei zusätzlich auf einen häufigen Wechsel der implantologischen Sekundärteile verzichten, haben sich gegenüber dem traditionellen Protokoll als biologisch überlegen erwiesen [1–4].

Indizes: Behandlungseffizienz, CAD/CAM, Chairside-Bohrschablonen, intraoraler Scan, One-Abutment-One-Time-Konzept

Der digitale implantologische Workflow in der zahnärztlichen Praxis ermöglicht es uns schon heute, neue, vereinfachende Wege in der implantatprothetischen Rehabilitation zu beschreiten. Vereinfachung bedeutet in diesem Kontext eine Erhöhung der Behandlungseffizienz im implantologischen Workflow durch optimierte Planungs- und Visualisierungsprozesse (Abb. 1 und 2) und hat für Patient und Behandler eine vergleichbare Bedeutung. Aus Sicht des Patienten stehen dabei die Therapiesicherheit, die Ergebnisqualität, die Reduktion der Behandlungszeit und -kosten sowie ein geringeres chirurgisches Trauma

im Vordergrund. Insbesondere die zuletzt genannten Aspekte sind aus Sicht des Behandlers häufig von Bedeutung. Die Integration digitaler Techniken und Arbeitsabläufe sollte eine messbar einfachere, schnellere, sicherere und kosteneffektivere Option zur Implantatplanung und Therapieumsetzung ermöglichen (Abb. 3).

In der Praxis unterscheiden wir dabei verschiedene digitalisierte Behandlungsabläufe:

1. Analog intern mit weiterer Verarbeitung digital extern im zahntechnischen Labor
2. Digital intern mit weiterer Verarbeitung

digital extern im zahntechnischen Labor

3. Vollintegrierter digitaler Chairside-Workflow in der Praxis

Da jeder dieser Behandlungsabläufe seine Berechtigung bei den unterschiedlichen Fallindikationen hat, ist der Prozentsatz der Digitalisierung an der Gesamtbehandlung häufig sehr unterschiedlich. Die Mehrheit der zahnärztlichen Praxen arbeitet nach wie vor analog nach Konzept 1 mit Transfer der konventionellen Abformung in das zahntechnische Labor und anschliessender Digitalisierung.

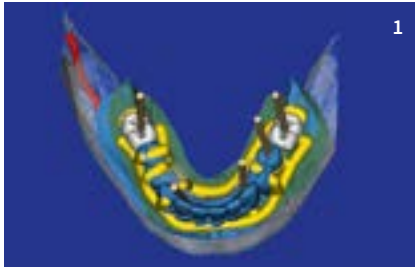
## FRAGEN AN DEN AUTOR

**Aus welchen Arbeitsprozessen setzt sich der vollintegrierte digitale Chairside-Workflow zusammen?**

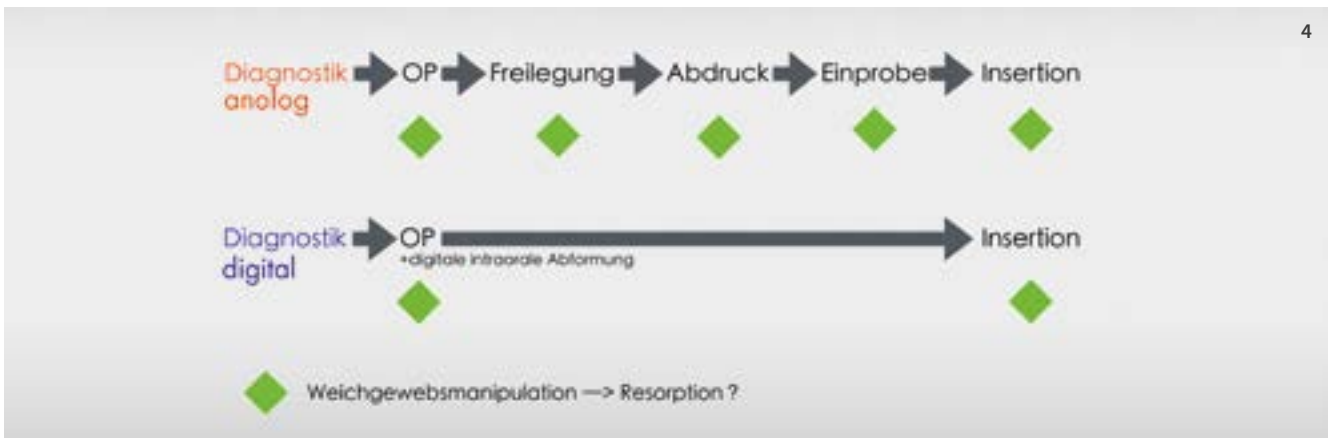
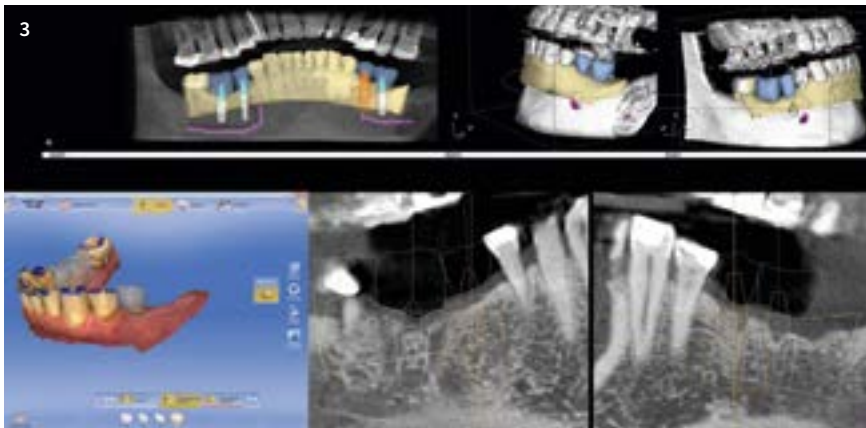
*Dr. Frederic Hermann:* Ziel des rein digitalen Workflows ist es, ein möglichst komplettes virtuelles Diagnose- und Therapiemodell unseres Patienten zu schaffen. Hierbei werden unterschiedliche Datensätze zu einem Modell zusammengeführt und ermöglichen uns eine nahezu komplette Übersicht über die patienteneigene anatomische und funktionell-ästhetische Situation. Dieses digitale Patientenmodell kann dann zur Therapiesimulation im Vorfeld und zur weiteren Therapieumsetzung herangezogen werden. So kann vielfach eine exaktere Planung erfolgen, auch hinsichtlich Materialkosten und einer wissenschaftlich evidenzbasierten Therapie.

**Dies klingt alles sehr aufwendig und kostenintensiv. Welche Vorteile bieten sich dem Behandler mit den neuen digitalen Arbeitsabläufen in der Implantologie?**

Selbstverständlich bedingen die digitalen Arbeitsprozesse eine nicht zu unterschätzende Anfangsinvestition in die Infrastruktur und Ausbildung. Sind diese einmal integriert, ergeben sich für die Praxis vereinfachende und kostensparende Optionen im implantologischen Arbeitsablauf: zeitsparende, prothetisch orientierte 3D-Planung durch Datenfusion in der Praxis, 3D-Planungsvisualisierung und Aufklärung des Patienten, kostengünstige Chairside-Fertigung von Bohrschablonen, Option des intraoperativen puderfreien Scannens, Chairside-Fertigung von implantatgestützten Suprastrukturen, und letztendlich sind sogar neue digitale Behandlungskonzepte und -abläufe möglich.



- 1 Virtuelle prothetisch orientierte 3D-Implantatplanung
- 2 3D-gedruckte Bohrschablone
- 3 Digitales prothetisches Backward Planning
- 4 Vergleich analoger versus digitaler Arbeitsablauf



Dieses traditionelle Konzept bedingt in vielen implantologischen Standardindikationen im Seitenzahnbereich eine zeit- und terminintensive Vorgehensweise. Abbildung 4 verdeutlicht dies im direkten Vergleich zwischen analogem und digitalem Arbeitsablauf.

### Die verschiedenen Behandlungsabläufe im digitalen implantologischen Workflow

Neue digitale Behandlungsoptionen ermöglichen verschiedene klinische Konzepte und Vorgehensweisen (Abb. 5), die in der Regel zu einer Reduktion der Anzahl von Behandlungsterminen führen. Dies ermöglicht eine

höhere Effektivität durch Zeiteinsparung am Patientenstuhl und im zahntechnischen Labor. Joda et al. konnten dies 2016 [16] in einer randomisiert-kontrollierten Studie (RCT) nachweisen.

#### Konzept 1

Das „Münchener Implantat Konzept“ [4] beschreibt eine maximale Verkürzung der Behandlungstermine durch einen direkten intraoperativen Scan des inserierten Implantats (Abb. 6 und 7). Nach einer geschlossenen Einheilphase wird dann die definitive prothetische Rekonstruktion direkt bei der Freilegungsoperation eingegliedert. Die Vorteile: Reduktion der Behandlungszeit, das Weichge-

webe heilt direkt am definitiven Zahnersatz – im Frontzahnbereich in der Regel an einem definitiven individuellen CAD/CAM-Abutment in Kombination mit einem Langzeitherapeutikum. So kann die Präparationsgrenze nach der Weichgewebsheilung direkt im Mund angepasst werden. Im Seitenzahnbereich kann häufig bei prothetisch korrekter Platzierung eine okklusal verschraubte Implantatkronen hergestellt werden.

#### Konzept 2

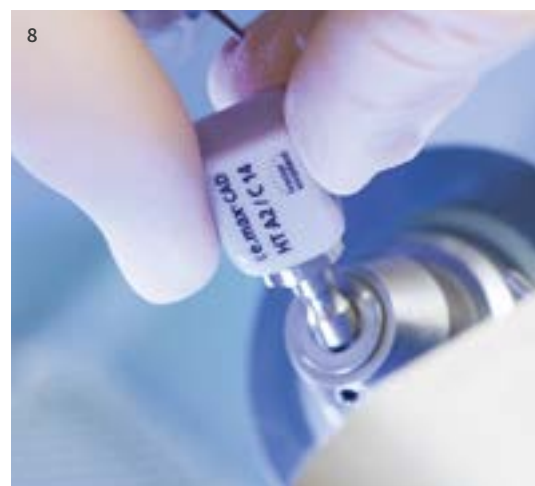
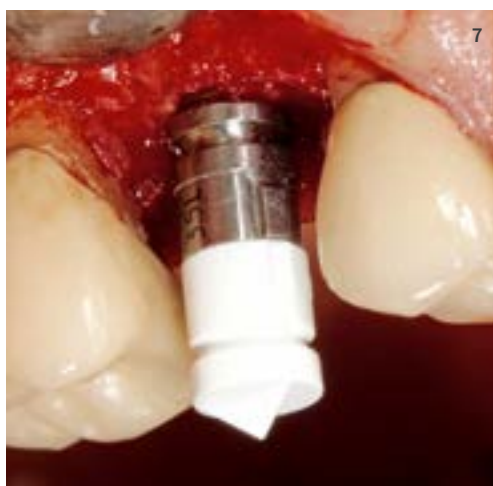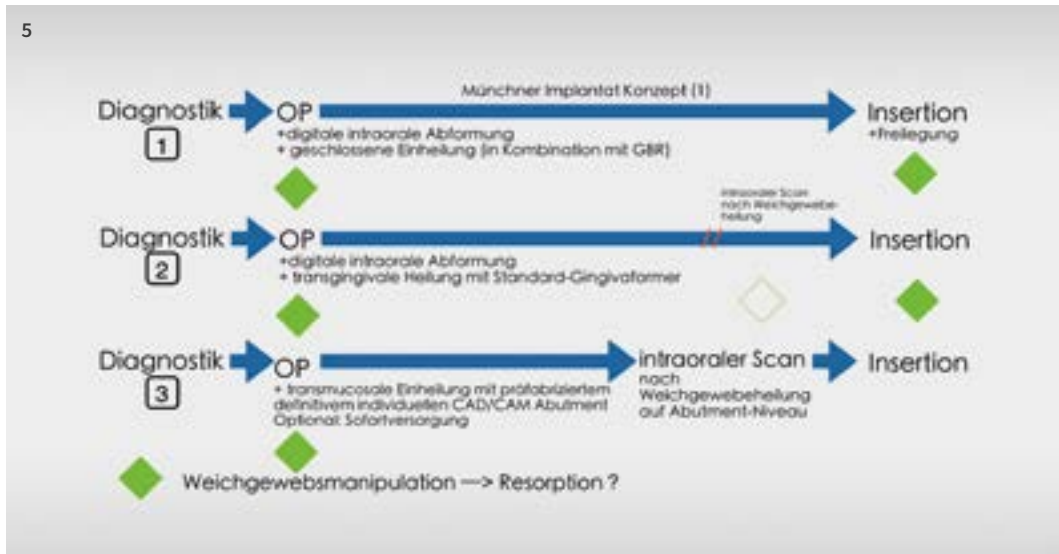
Das „Standard-Konzept“ beschreibt den direkten intraoperativen Scan des inserierten Implantats und die transgingivale Einheilung mit einem Gingivaformer. Nach Einheilung

5 Digitale Arbeitsabläufe in der Implantologie (The Munich Implant Concept MIC) [1]

6 Implantat mit Scanpost und Scanbody

7 Puderfreier intraoperativer Scan der Implantatposition

8 Lithiumdisilikat-Keramik IPS e.max



des Implantats kann dann direkt die definitive prothetische Rekonstruktion eingesetzt werden.

Vorteil: Reduktion der Behandlungszeit, Option des späteren zusätzlichen intraoralen Scans der abgeheilten Weichgewebesituation und der perfekten Adaptation der prothetischen Versorgung (durch Einfügen des Weichgewebescans in die bereits vorhandenen Scandaten).

**Konzept 3**

Das „digitale One-Abutment-One-Time-Konzept“ beschreibt einen zukunftsweisenden, effizienten und biologischen Ablauf bei implantologischen Standardindikationen. Im Anschluss an die Implantatinsertion erfolgt die Eingliederung eines auf digitaler Datenbasis hergestellten definitiven, individuellen

CAD/CAM-Abutments. Es kann nun eine Sofortversorgung/-belastung chairside durchgeführt werden oder nach erfolgter transgingivaler Einheilung (Weichgewebeheilung) auf Abutmentniveau gescannt werden.

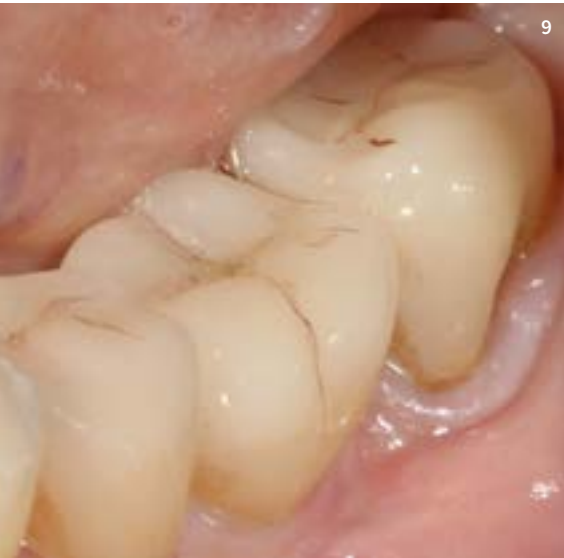Vorteile: Reduktion der Behandlungszeit, die Weichgewebsheilung findet direkt am definitiven Abutment statt; ideal für chirurgische Überweisungskonzepte: Der Prothetiker kann auf „Abutmentlevel“ entweder digital oder konventionell weiterarbeiten. Eine zusätzliche Implantatabformung, die Kommunikation über den Implantattyp und die -dimension sowie die weiteren Materialien für die Abformung entfallen. Der gesamte Arbeitsprozess wird vereinfacht.

Aber auch aus strukturbioologischer Sicht erscheinen diese Konzepte sehr interessant.

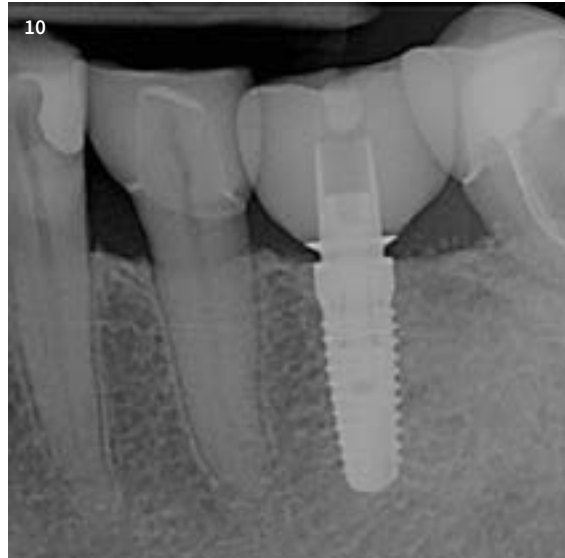
Durch das Vermeiden eines häufigen Wechsels der Sekundärteile, wie Sulcusformer, Abformpfosten und provisorisches Abutment, kann das epitheliale Tiefenwachstum minimiert werden [1–3] und die Heilung des Gewebes im Idealfall [4] direkt an der definitiven Abutmentoberfläche stattfinden.

**Materialien in der transmukosalen Durchtrittszone**

Titan und Zirkonoxid zeigen eine ähnlich positive Weichgewebeheilung. Bei Au/Pt-Legierungen und Aufbrennkeramiken im subgingivalen Bereich kommt es hingegen zu einer Neueinstellung der biologischen Breite im Sinne einer apikalen Verschiebung der Epithelgrenze in Kombination mit einer Erhöhung der Entzündungsparameter [5].



9



10

**9** Cerec-Restaurationen drei Jahre nach der Eingliederung

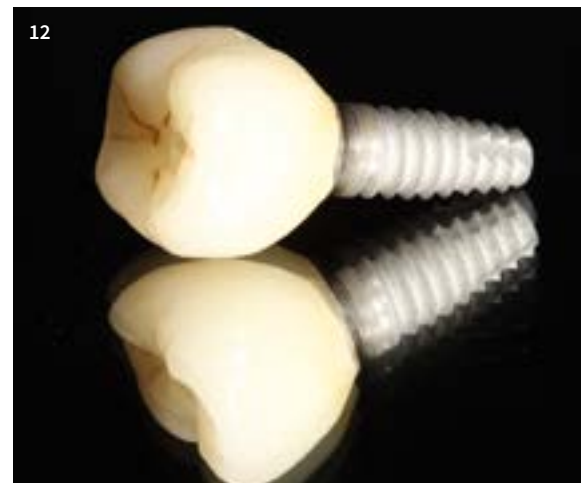**10** Radiologische Kontrolle drei Jahre post-op

**11** Industrielle Präzision der Schnittstelle Ti-Base zur Keramik

**12** Implantat mit okklusal verschraubter, monolithischer Abutmentkrone auf Ti-Base



11



12

Dies kann einen weiteren knochenresorptiven Prozess am Implantatthals begünstigen (Bone Remodelling).

Aber auch im Hinblick auf Funktion und Ästhetik stellen sogenannte Hybridabutments (Titan-Klebebasis und individuelles Zirkonoxid/Lithium-Disilikat-Profil) nach aktuellem wissenschaftlichem Kenntnisstand eine ideale Versorgungsoption dar.

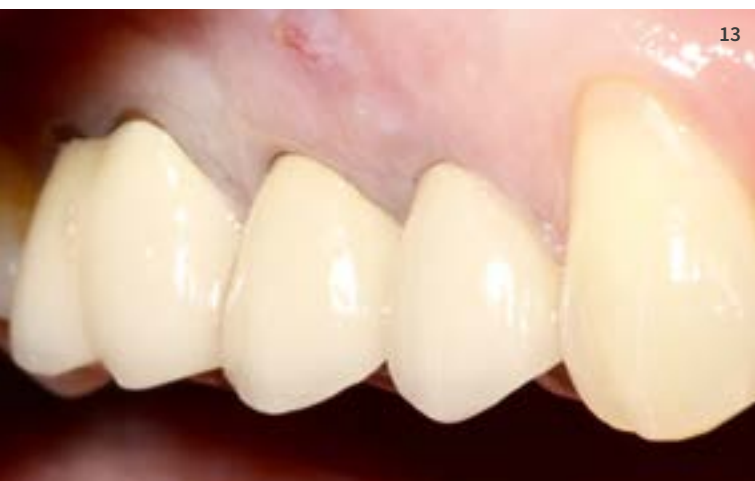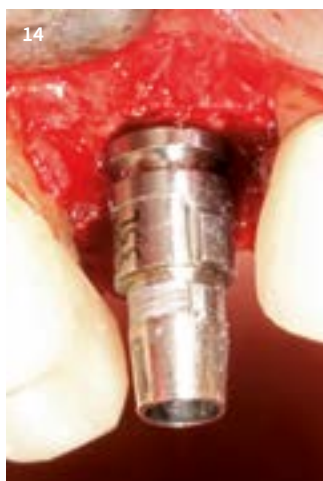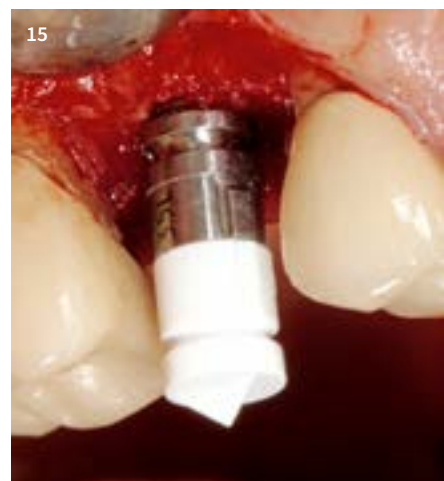So konnten *Stimmelmayer et al.* 2012 [6] in ihren Untersuchungen nachweisen, dass einerseits die mechanische Stabilität von monolithischen Zirkonoxid-Abutments nicht ausreichend ist (Frakturgefahr) und andererseits das Zirkonoxid in der Innenverbindung von Titanimplantaten zu einem punktuellen Verschleiss führt.

Zirkonoxid-Abutments auf einer Titan-Klebebasis hingegen verfügen über die mechanische Stabilität einer Titan-zu-Titan-Verbindung [7] und gleichzeitig über eine ideale Weichgewebsadaptation und Ästhetik im transmukosalen Durchtrittsbereich [8].

Das Oberflächenverhalten von Lithium-Disilikat-Keramiken (Abb. 8) in der transmukosalen Durchtrittszone konnte in einer In-vitro-Studie von *Brunot-Gohin et al.* [9] untersucht werden. Die Arbeitsgruppe wies auf einen positiven Effekt von polierten im Vergleich zu glasierten Oberflächen in Bezug auf eine bessere Zelladhäsion und Zellproliferation hin. Weitere Studien zum Verhalten dieser Keramiken im periimplantären Bereich sollten in den nächsten Jahren angestrebt werden.

Die chairside in einer Sitzung hergestellten monolithischen Lithium-Disilikat-Restaurationen integrieren sich langfristig auch unter ästhetischen Aspekten akzeptabel in das orale Umfeld, wie Abbildung 9 verdeutlicht. Die klinische und radiologische Stabilität drei Jahre nach Eingliederung der okklusal verschraubten Abutmentkrone in regio 36 ist in den Abbildungen 9 und 10 ersichtlich. Hierbei spielt unter anderem die hohe Präzision der industriellen Vorfertigung der Schnittstelle von Titanbasis zur Keramik im Chairside-CAM-Prozess eine bedeutende Rolle (Abb. 11).

Zudem wird durch die Schnittstelle eine hohe Effizienz im Bereich der Chairside-Fertigung erzielt, gerade bei monolithischen, okklusal verschraubten Abutmentkronen (Abb. 12).


**13**

**14**

**15**

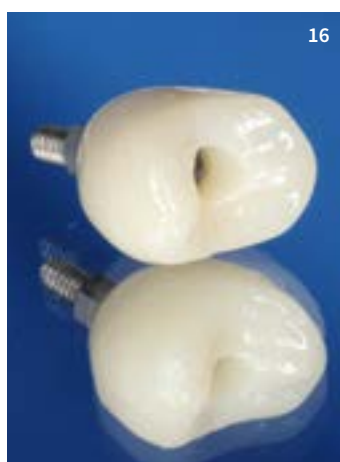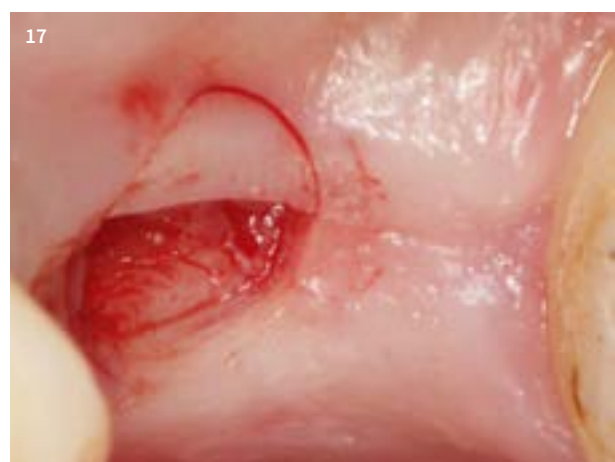
**13** Intraorale Ausgangssituation mit rezidivierender Fistelbildung ausgehend von Zahn 15

**14** Implantation vier Monate nach Extraktion – Scanpfosten in situ

**15** Intraoperativer puderfreier Scan der Implantatposition – Scanpfosten mit Scanbody; geschlossene Wundheilung

**16** Herstellung der definitiven prothetischen Versorgung während der dreimonatigen Einheilphase mit dem Cerec-System. Monolithische, okklusal verschraubte Abutmentkrone aus Lithium-Disilikat-Keramik auf Ti-Base

**17** Breite Zone befestigter Gingiva: minimalinvasive Freilegung des Implantats mit einem halbmondförmigen bukkalen Rolllappendesign. Eingliederung der definitiven Prothetik


**16**

**17**

## Step by Step durch den klinischen Fall

### Konzept 1 – Das „Münchener Implantat Konzept“

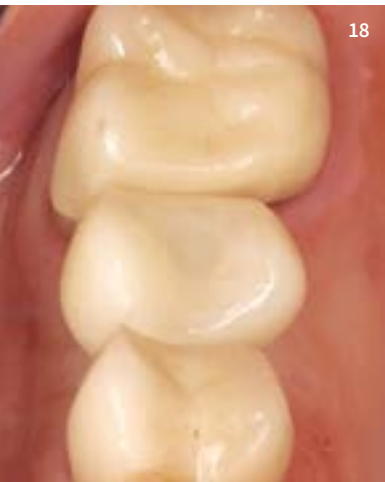Der vorliegende Behandlungsfall beschreibt den Ablauf eines effizienten implantologischen Workflows im Seitenzahnbereich in nur zwei Behandlungsterminen nach erfolgter Planung (Abb. 13). In Anlehnung an das von *Beuer et al.* [4] beschriebene „Münchener Implantat Konzept“ erfolgte vier Monate nach Extraktion des Zahns 15 (Diagnose: endodontische Komplikation mit rezidivierender Fistelbildung) die primärstabile Insertion eines Implantats (3,8 x 10,5 mm Bio Horizons Tapered Internal LaserLok). Die Implantatposition wurde intraoperativ digital und puderfrei mit der Cerec AC Omnicam und mithilfe eines Scanpfostens und eines Scanbodys präzise erfasst [10, 11, 12] (Abb. 14 und 15). Während der geschlossenen Einheilphase

des Implantats kann die CAD/CAM-Fertigung der Implantatkrone mit dem Cerec-System erfolgen (Abb. 16). Drei Monate später erfolgte die minimalinvasive Freilegung des Implantats mit einem bukkalen, halbmondförmigen Rolllappen (Abb. 17) und die Insertion der monolithischen, okklusal verschraubten Abutmentkrone (Abb. 18, 19a und b). Dies vermeidet die Gefahr von verbleibenden Zementresten nach der Eingliederung und erhält eine prothetische Flexibilität für die Zukunft [13]. Die radiologische Kontrollaufnahme ein Jahr nach Eingliederung der Implantatkrone ist in Abbildung 20 ersichtlich. Neben der stark reduzierten Behandlungszeit und der Ersparnis zahlreicher Implantatkomponenten wie Gingivaformer, Abformpfosten und provisorischem Abutment, besticht dieses Konzept in Anlehnung an das One-Abutment-One-Time-Konzept auch durch einen biologischen Vorteil. Das periimplantäre Weichgewebe kann an das definitive Abutmentmaterial in der

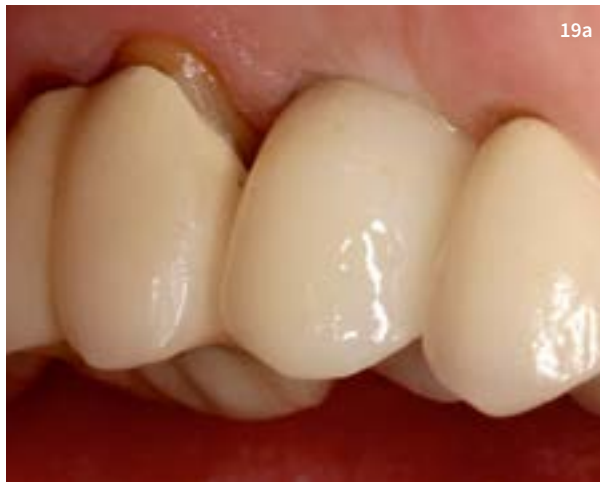transmukosalen Durchtrittszone anwachsen und wird danach nicht mehr zerstört. Dies kann in Anlehnung an zahlreiche Studien die apikale Migration des Epithels durch multiples Austauschen der implantologischen Sekundärteile reduzieren und ermöglicht somit in vielen Fällen ein stabiles Knochenniveau am Implantatthals [1–4].

### Konzept 2 – Das Standard-Konzept

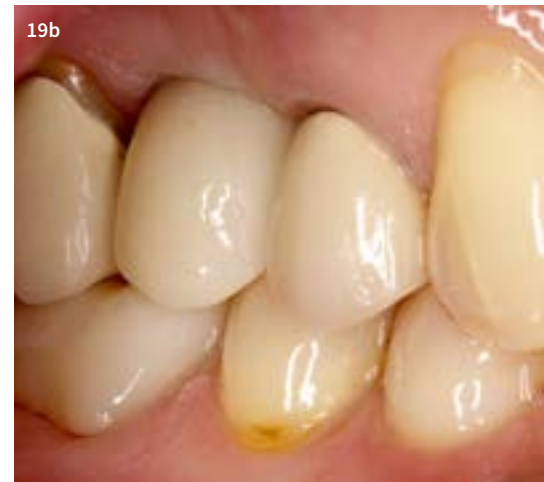Dieses Konzept bildet sicherlich den Hauptanteil des vollintegrierten digitalen Chairside-Workflows in der zahnärztlichen Praxis ab. Es zeichnet sich durch Behandlungseffizienz aus, ermöglicht aber gleichzeitig die Anpassung der prothetischen Versorgung an die ausgeheilte periimplantäre Weichgewebssituation. Dabei kann die Erfassung der Implantatposition sowohl intraoperativ als auch nach Einheilung des Implantats und Konsolidierung der Weichgewebesituation erfolgen. Die Heilung des



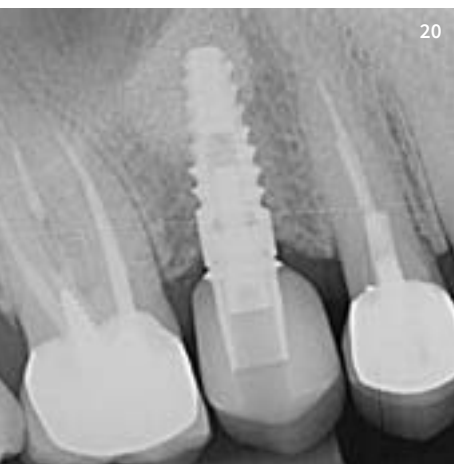
18



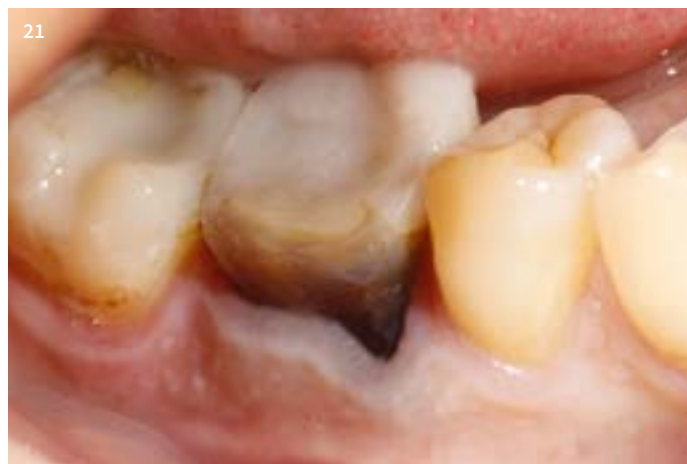19a



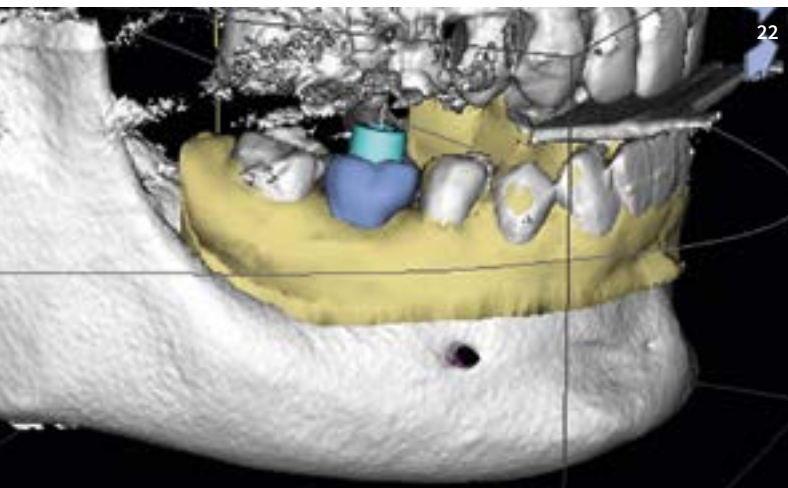
19b



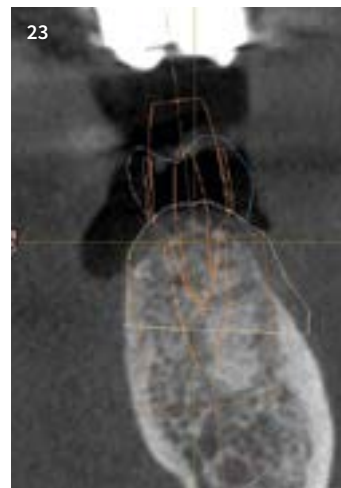
20



21



22



23

**18** Okklusalan­sicht der eingegliederten Im­plantatkrone

**19a** Lateralansicht

**19b** Lateralansicht in habitueller Okklusion

**20** Radiologische Kontrollaufnahme ein Jahr nach Eingliederung der Im­plantatkrone

**21** Ausgangssituation: Zahn 46 muss nach endodontischem Misserfolg extrahiert werden

**22** Datenfusion von DVT und intraoralem Scan – virtuelles prothetisches Backward Planning

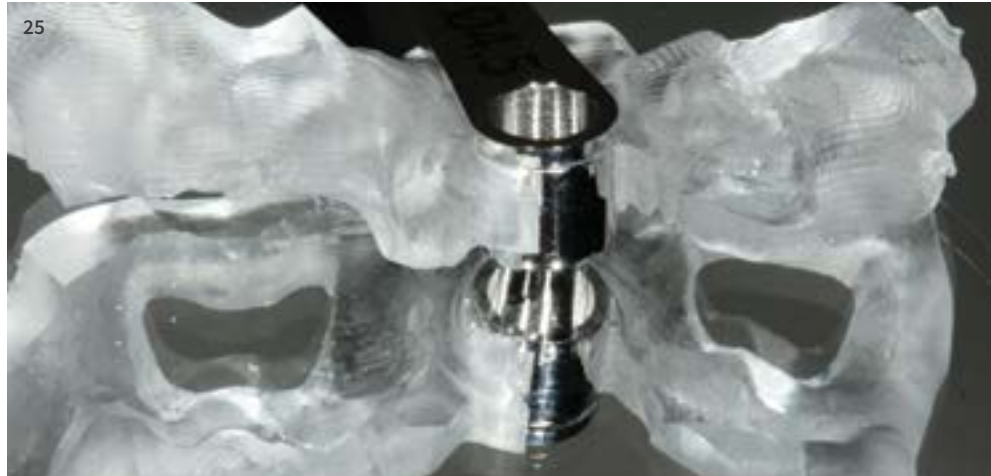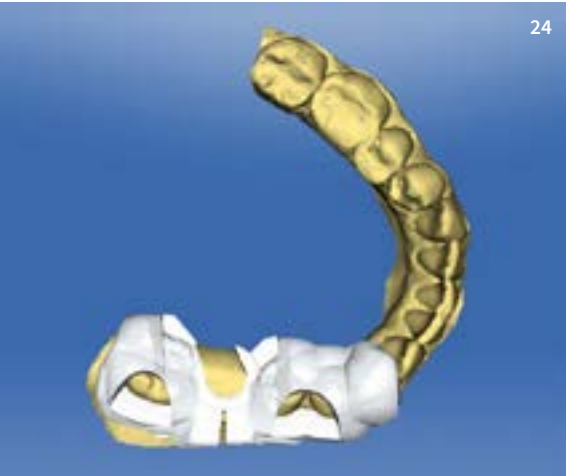
**23** Visualisierung von Nervenverlauf, Gingivadicke, prothetischer Zielvorgabe, Abutment, Bohrhülsenposition und Im­plantat­geometrie

Weichgewebes geschieht jedoch, wie im konventionellen implantologischen Workflow, an einen standardisierten oder individuellen Gingivaformer.

Abbildung 21 zeigt die intraorale Ausgangssituation des Zahns 46. Dieser musste auf-

grund eines endodontischen Misserfolgs minimalinvasiv entfernt werden. Vor der Entfernung des Zahns wurde er intraoral gescannt und die patienteneigene Zahnform über die biogenerische Kopiefunktion in der Cerec-Software später für die virtuelle prothetische Implantatplanung verwendet

(Abb. 22 und 23). Somit kann ein patientenspezifisches und prothetisch orientiertes Backward Planning durch Datenfusion von intraoralem Scan und DVT-Datensatz erfolgen. Auf Grundlage der digitalen Implantatplanung kann nun die Implantatposition in die Cerec-Software zurückimportiert werden



**24** CAD-Design der Bohrschablone in der Cerec-Software

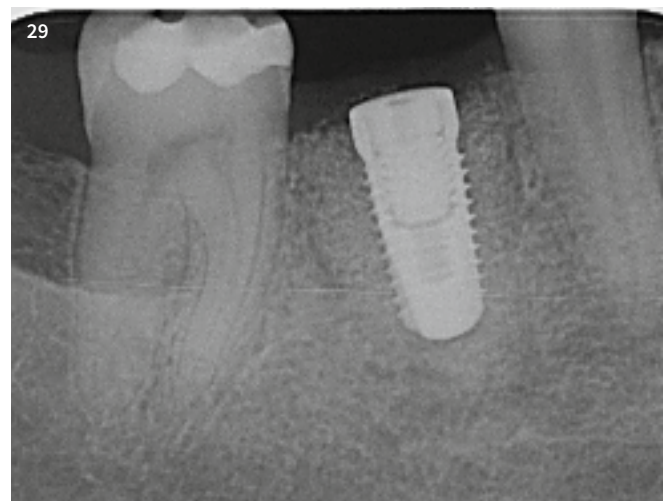
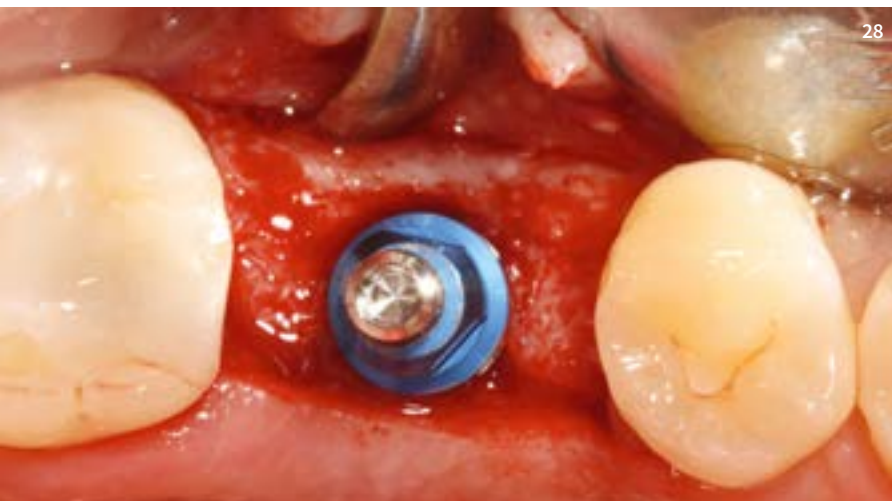
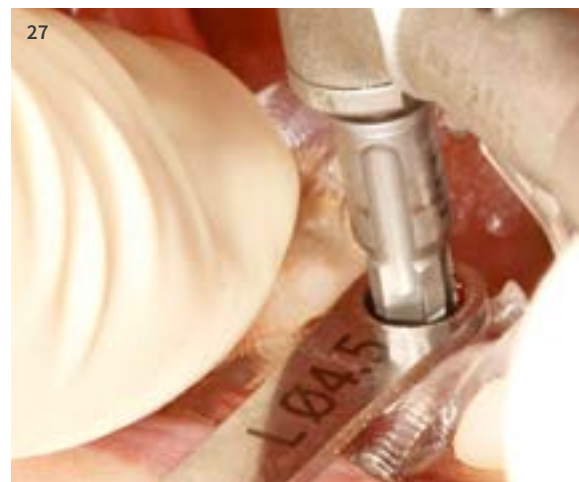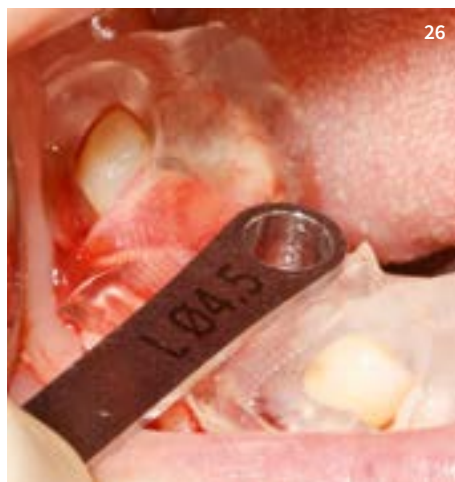**25** Chairside-Fabrikation einer Cerec Guide 2 Bohrschablone mit Bohrschlüsselhalter

**26** Passgenauer Sitz der Bohrschablone – Sichtfensterkontrolle mesial und distal

**27** Schablonengeführte Implantation mit Camlog Guide

**28** Prothetisch optimale Position und Achse des Implantats

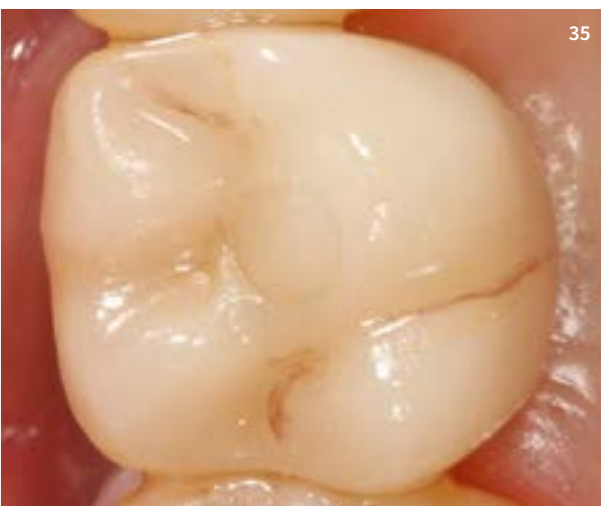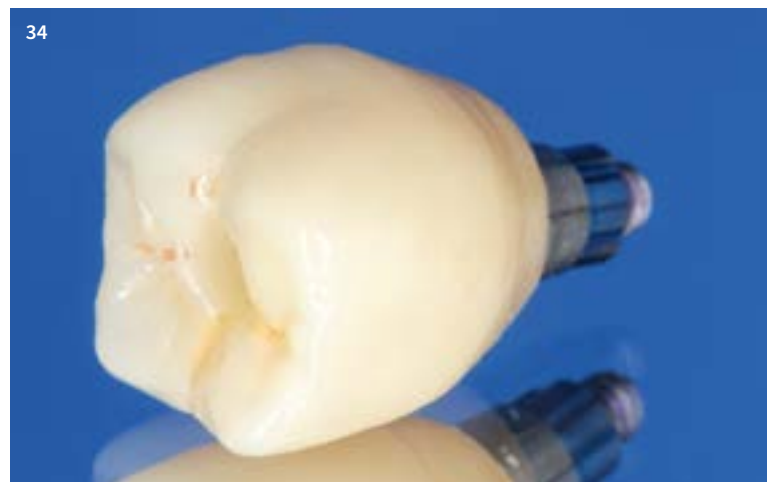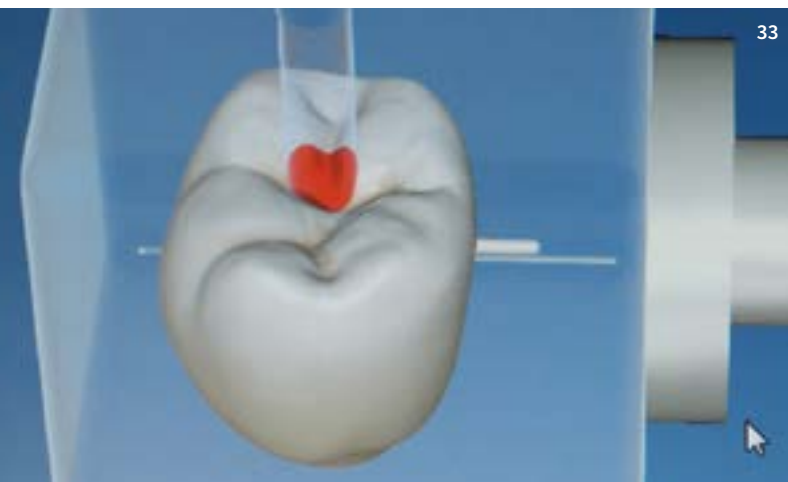
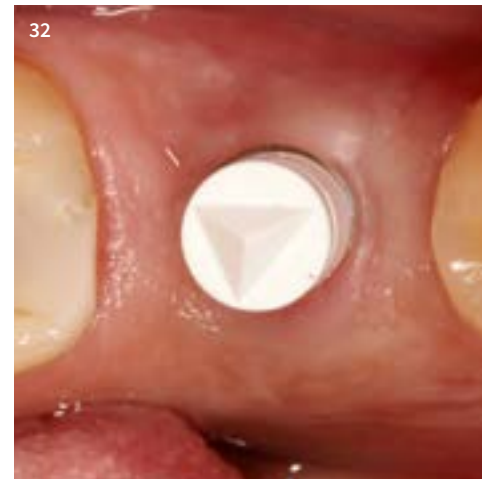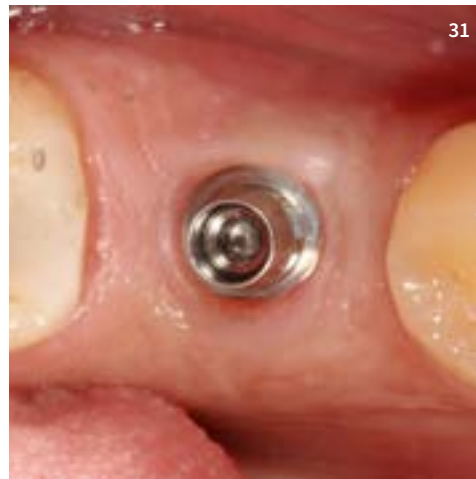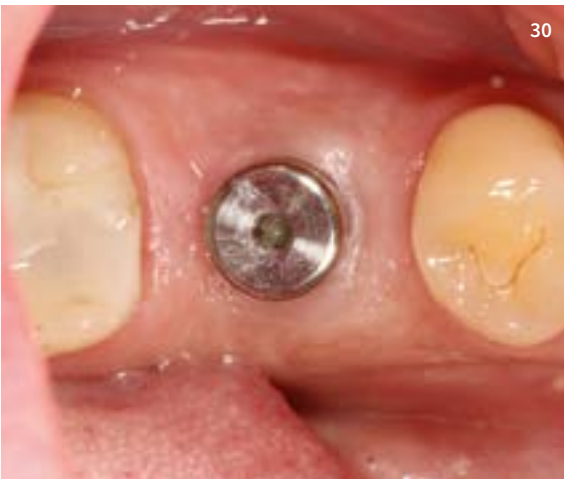**29** Radiologische Kontrollaufnahme



und in wenigen Schritten eine Bohrschablone (Cerec Guide 2) designt werden (Abb. 24). Der Zeitaufwand für die CAD-Phase beträgt zirka zwei Minuten und ist eine Abfolge von wenigen Schritten. Anschliessend kann in zirka 45 Minuten die Schablone aus einem

PMMA-Block (Cerec Guide Block Maxi) chairside gefräst werden (Abb. 25). Die intraorale Passgenauigkeit ist klinisch reproduzierbar und kann durch Anlegen von je einem Sichtfenster mesial und distal intraoperativ zu jeder Zeit kontrolliert werden (Abb. 26). Bei

der geführten Implantatbettauflbereitung erfolgt die Fixierung der Schablone über den Bohrschlüssel. Zusätzlich sollte sie jedoch durch Auflage des Fingers oder eines Instruments gesichert werden (Abb. 27). Beim Camlog Guide System kann die kom-



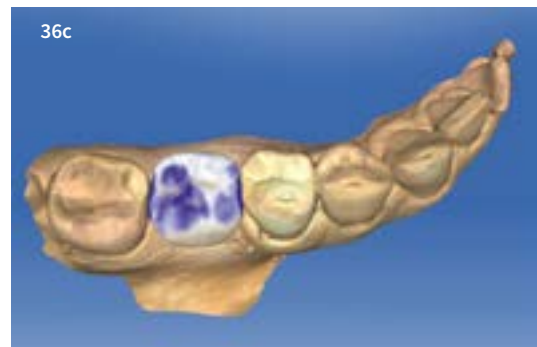
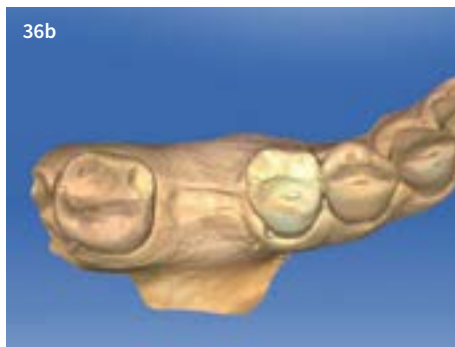
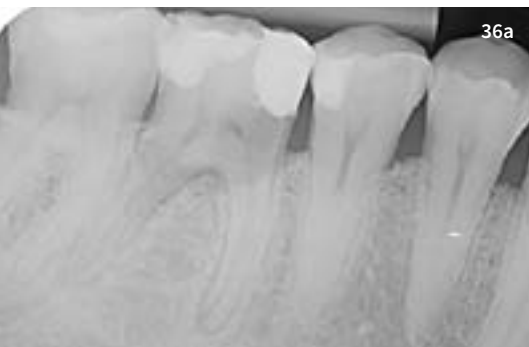- 30** Transgingivale Einheilung des Implantats
- 31** Ti-Base Abutment in situ nach Weichgewebeheilung
- 32** Scanbody in situ zur Erfassung der Weichgewebe- und Implantatposition
- 33** CAD-Design der Implantatkrone mit der Cerec-Software
- 34** Fertigstellung der monolithischen Lithium-Disilikat-Abutmentkrone auf Ti-Base
- 35** Okklusale Detailaufnahme der chairside hergestellten Implantatkrone

plette Implantatbetaufbereitung inklusive geführter Implantatinsertion über die Schablone erfolgen (full-guided surgery). Durch digitales, prothetisch orientiertes Backward Planning lässt sich eine optimale Implantatposition umsetzen (Abb. 28 und 29).

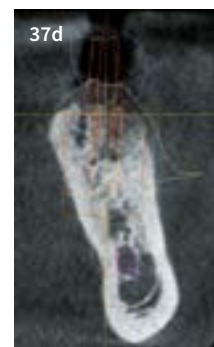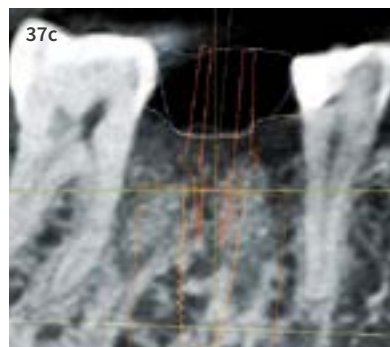
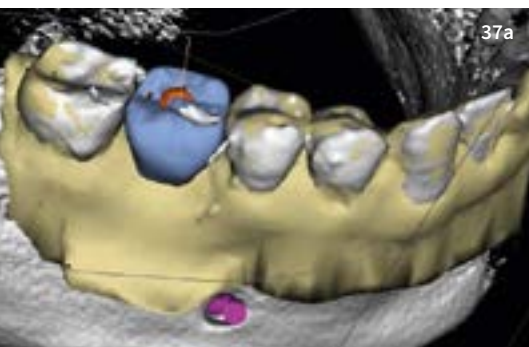
Nach transgingivaler Einheilung (Abb. 30) wurde ein Ti-Base-Abutment und ein Scanbody inseriert und die Implantatposition sowie das ausgeheilte Gingivaprofil nochmals intraoral erfasst (Abb. 31 und 32). Das CAD-Design wurde mit der Cerec-Software im Sinne einer

okklusal verschraubten, monolithischen Abutmentkrone erstellt und aus einem IPS e.max A16-L-Block geschliffen (Abb. 33). Abbildung 34 zeigt die chairside fertiggestellte Implantatkrone vor und Abbildung 35 direkt nach der Eingliederung in der okklusalen Ansicht.

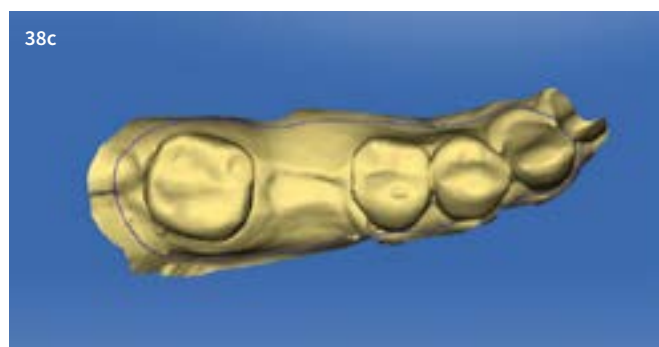
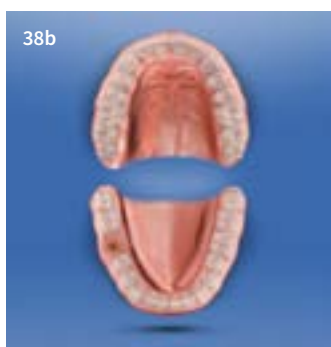




**36a – c** One-Abutment-One-Time-Konzept: prothetische Planung mit der Cerec-Software



**37a – d** Digitales prothetisches Backward Planning der Implantatposition



**38a – c** Festlegung der Hülsenposition D2 und Design der Bohrschablone

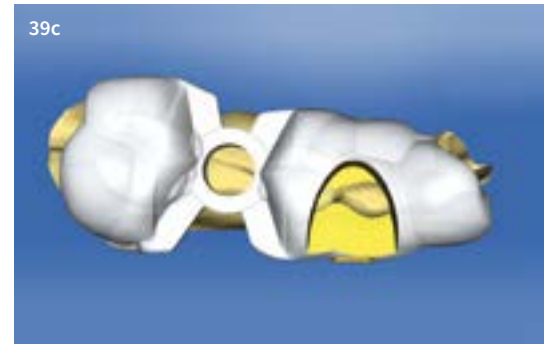
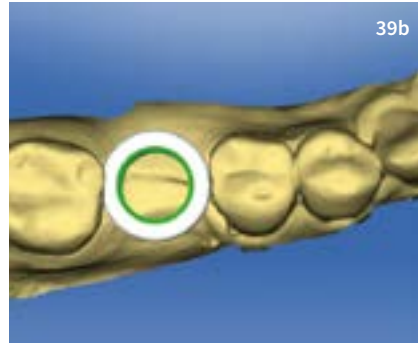

**Konzept 3 – Das digitale „One-Abutment-One-Time-Konzept“**

Das One-Abutment-One-Time-Konzept stellt ein für die Zukunft vielversprechendes Behandlungskonzept im digitalen Arbeitsablauf dar und hebt sich durch Effizienz und Optimierung der periimplantären Strukturbiologie hervor.

Die Übersichtsbilder von Abbildung 36 bis 43 beschreiben den klinischen Workflow, der es ermöglicht, nach der Implantatplanung in nur zwei Behandlungssitzungen zur finalen Implantatversorgung zu gelangen.

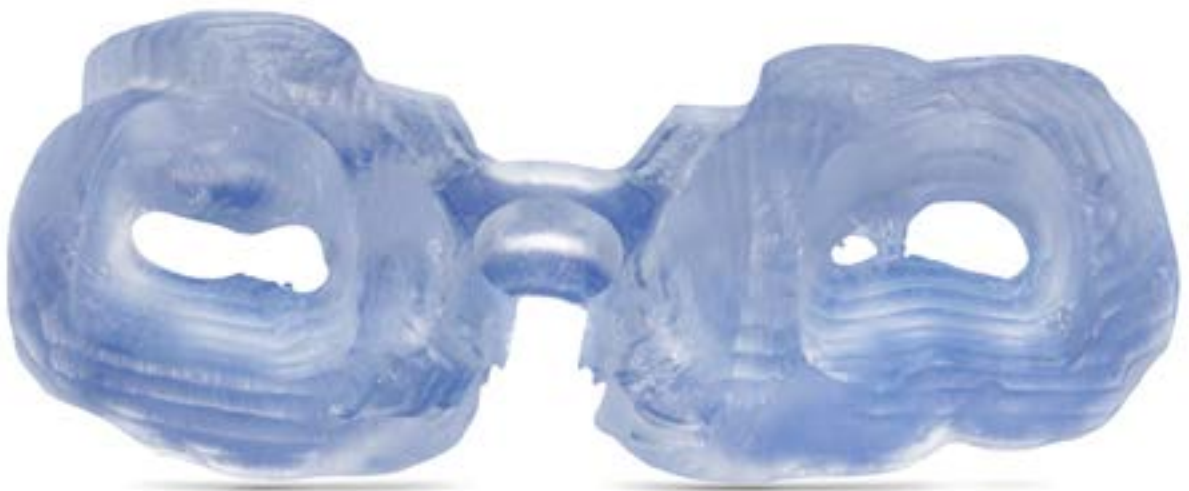Zahn 46 musste aufgrund einer Längsfraktur minimalinvasiv entfernt werden. Zuvor wurde, wie in Konzept 2 dargelegt, der patienteneigene Zahn intraoral gescannt und über die biogenerische Kopiefunktion der Cerec-Software zur prothetischen Zielvorgabe visualisiert (Abb. 36a bis c). Danach erfolgte der Import der CAD-Daten des Zahns 46 in die Galileos Implant Software und die Fusion der Datensätze (Abb. 37a bis d). Nach Festlegung der passenden Hülsengrösse und des Abstands von Implantatapex zur Bohrschlüsselhalterung (D2-Wert) wurde in der Cerec-Software das

Design der Cerec Guide 2 festgelegt (Abb. 38a bis c und 39a bis c) und danach chairside aus einem PMMA-Block (Cerec Guide Bloc Maxi) gefräst (Abb. 40). Die Chairside-Fertigung einer Bohrschablone auf rein digitaler Datenbasis mit der Cerec MC XL Fräseinheit stellt bei Blockkosten von zirka 50 Euro eine sehr wirtschaftliche Fertigungsvariante dar. Bei einer Fräszeit in der eigenen Praxis von 45 bis 60 Minuten ist dies zudem momentan die schnellste Herstellung einer implantologischen Bohrschablone. Dies gestaltet den gesamten Ablauf äusserst effizient.

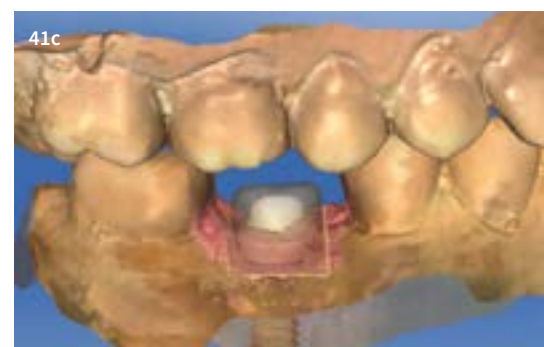
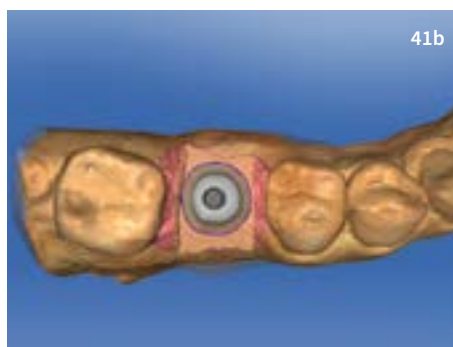

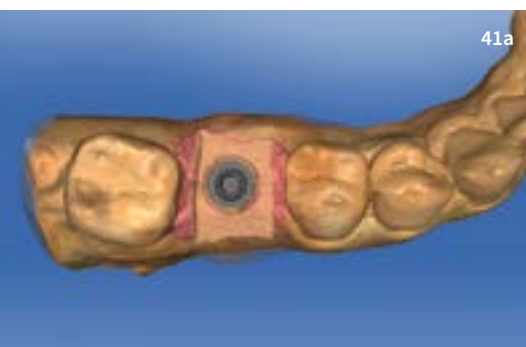


39a – c Design der Cerec Guide 2 Bohrschablone

40



40 Gefräste Cerec Guide 2 Bohrschablone



41a – f Präoperatives CAD-Design des individuellen Abutments und der Einheilkappe

42

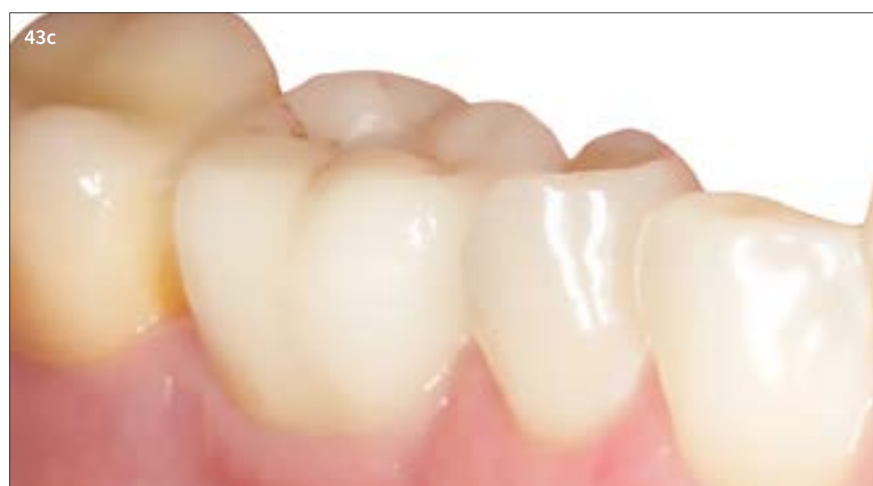
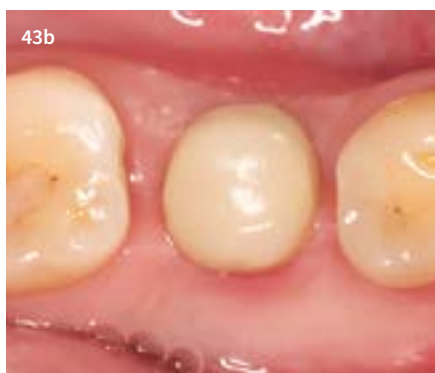
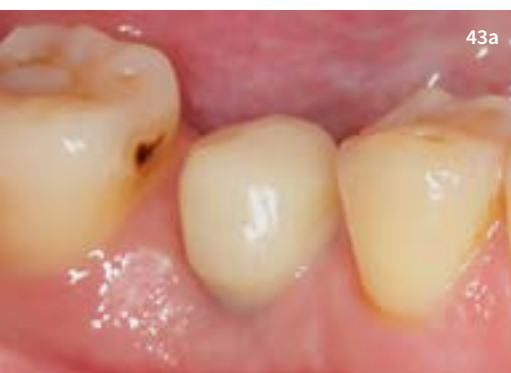**42** OP-Vorbereitung: Guide-Bohrer, Cerec Guide 2, Bohrschlüssel und individuelles CAD/CAM-Abutment mit provisorischer Einheilkappe

Im vorliegenden Behandlungsfall wurde präoperativ ein individuelles Abutment und eine provisorische Einheilkappe auf Grundlage der geplanten Implantatposition designt und aus einem IPS e.max A14-S-Block, sowie aus einem Telio CAD-Block geschliffen (Abb. 41a bis f).

Das individuelle Abutment wurde mit Multilink Hybrid Abutment Zement auf die mit 50  $\mu\text{m}$   $\text{AlO}_2$ -gestrahlte Titanbasis verklebt, in einem dreistufigen Reinigungsverfahren nach *Fischer und Gehrke* [14, 15] desinfiziert und anschliessend laut Herstellerangabe sterilisiert. Dies erscheint im Hinblick auf die intraoperative Insertion des Abutments von Bedeutung (Risikoklassifizierung: kritisch). Folgende Komponenten sind zum ersten Termin der Implantatinserterion vorbereitet (Abb. 42):

- Implantat (Camlog Guide Screw-Line Promote plus 4,3 x 11 mm)
- Camlog Guide Bohrer
- Cerec Guide 2
- Sterile Bohrschlüsselhalterung
- Steriles individuelles CAD/CAM-Abutment und provisorische Einheilkappe



**43a – c** Postoperative Verlaufsdokumentation mit Einheilkappe und definitiver, chairside hergestellter Implantatkrone

Nach der schablonengeführten Implantatinserterion und Ausrichtung des Referenz-Nocken des Camlog-Implantats nach bukkal wurde das individuelle CAD/CAM-Abutment mit vorgeschriebenem Drehmoment definitiv inseriert und der Schraubenkanal nach Vorgabe versiegelt. Abschliessend erfolgte die provisorische Eingliederung der Einheilkappe, um ein Überwachsen der prothetischen Stufe mit Weichgewebe zu vermeiden. Zudem werden hierdurch scharfe Kanten im Patientenmund vermieden.

Nach einer zweimonatigen Einheilphase des Implantats wurde in einer zweiten Behandlungssitzung die Einheilkappe abgenommen und die definitive Implantatkrone chairside auf Abutmentniveau – analog zum natürlichen Zahnstumpf – hergestellt und eingliedert (Abb. 43a bis c).

### Fazit

Behandlungseffizienz bedeutet im klinischen Alltag die zuverlässige Reproduzierbarkeit der Arbeitsabläufe unter den Aspekten der Zeitersparnis, Kostenreduktion, Einfachheit

der Prozesse, Fehlervermeidung, Verlässlichkeit des Behandlungsergebnisses und der Therapiesicherheit.

Fokussiert man sich auf den vollintegrierten, rein digitalen Chairside-Workflow in der Implantologie und sind anfängliche Investitionen in Ausstattung, Vernetzung, Infrastruktur und Ausbildung getätigt, so resultiert daraus in den Arbeitsabläufen eine hohe Effizienz. Die Möglichkeiten und Optionen der digitalen

Techniken ermöglichen es uns schon heute, neue, vereinfachende Wege in der Implantatprothetik zu beschreiten. Dabei stehen die Therapiesicherheit bei verkürzter Operations- und Behandlungsdauer durch den Einsatz von Bohrschablonen und die biologischen Aspekte der materialkundlichen Eigenschaften der individuellen keramischen CAD/CAM-Abutments im Vordergrund. Werden all diese wissenschaftlichen Erkenntnisse

und Erfahrungen in einem zukunftsweisenden Behandlungskonzept in der digitalen Prozesskette vereint, so halten wir heute schon die Möglichkeiten von morgen in unseren Händen.

In einem sich rapide entwickelnden Bereich der Zahnmedizin dürfen wir jedoch davon ausgehen, dass weitere spannende und sinnvolle Optionen in dieser Prozesskette hinzukommen werden. ■

## PRODUKTLISTE

PRODUKT	NAME	FIRMA
Bohrschablonenmaterial	Cerec Guide Bloc Maxi	Dentsply Sirona
Bohrschablone	Cerec Guide 2	Dentsply Sirona
Intraoralscanner	Cerec AC Omnicam	Dentsply Sirona
DVT	Orthophos XG 3D	Dentsply Sirona
Scanbody	Scanbody	Dentsply Sirona
Lithium-Disilikat-Keramik	IPS e.max	Ivoclar Vivadent
PMMA	Telio CAD	Ivoclar Vivadent
Zement	Multilink Hybrid Abutment	Ivoclar Vivadent
Abutment	Ti-Base-Abutment	Camlog/BioHorizons
Knochenersatzmaterial	Bio-Oss Collagen	Geistlich Biomaterials
Kollagen	Parasorb Kegel	Resorba
Implantat	Tapered Internal Laser-Lok	BioHorizons
Implantat	Guide SL Promote plus/Conelog Screw Line	Camlog

## WERDEGANG

Dr. Frederic Hermann absolvierte sein Studium der Zahnmedizin von 1997 bis 2002 an der Medizinischen Fakultät der Universität Leipzig/Deutschland. Staatsexamen und Approbation erfolgten im Jahr 2002, und 2005 promovierte er zum Dr. med. dent. an derselben Universität. In den Jahren 2003 bis 2007 erfolgte die postgraduale Ausbildung im Bereich Implantologie und Parodontologie in einer Privatpraxis in Süddeutschland sowie der Abschluss der Curricula in diesen Fachbereichen. Dr. Hermann ist seit 2006 Diplomate des ICOI und „Geprüfter Experte der Implantologie“. Die Rezertifizierung erfolgte im Jahr 2012 und 2016. Seit 2007 ist Dr. Hermann niedergelassen in der Team 15 – Praxis für Zahnmedizin in Zug. Er ist Mitglied der APW, DGParo, DGI, SSO und SGI und erhielt 2016 den Weiterbildungsausweis (WBA) für orale Implantologie der schweizerischen Zahnärztesgesellschaft. Zudem ist er Gründungsmitglied der 2012 neu gegründeten „Next(e) Generation“ und aktives Mitglied im Komitee Praxis und Wissenschaft der DGI. Von 2013 bis 2015 absolvierte er den berufsbegleitenden Masterstudiengang „Clinical Dental CAD/CAM“ an der Universität Greifswald/Deutschland. Dr. Hermann ist Autor zahlreicher Publikationen und internationaler Referent in den Bereichen Parodontologie, Implantologie und digitale Zahnmedizin.



### KONTAKT

Dr. Frederic Hermann, MSc • Team 15 – Praxis für Zahnmedizin • Poststrasse 15 • 6300 Zug  
Fon +41 41 710 91 70 • info@team15.ch • www.team15.ch